

# Compendium de casos clínicos

# Úlcera por presión y dermatitis asociada a incontinencia

Fotografías y descripción de caso clínico amablemente proporcionado por el Prof. Dr. Paulo Alves, Profesor Auxiliar de la Universidad Católica Portuguesa/Porto. Presidente APTF, Miembro de EPUAP, EWMA y SILAHUE

## Historia clínica del paciente y herida

Varón de 73 años, con antecedente personal de ictus reciente, totalmente dependiente de AVD, dislipidemia, hipertensión arterial e insuficiencia cardíaca.

Presenta una úlcera por presión que aparece tras una dermatitis asociada a incontinencia, con unos 17 días de evolución. Lesiones gemelas circulares en ambos glúteos, 100% granuladas y muy sangrantes.

El tratamiento comienza el 4 de febrero definiendo el protocolo de tratamiento:

- Limpieza con Granudacyn® en riego a alta presión, con el fin de reducir la carga microbiológica naturalmente presente en estas lesiones.
- Aplicación de Exufiber® como apósito primario y Mepilex® Border Sacrum como apósito secundario, con el objetivo de optimizar el manejo del exudado y la posibilidad de espaciar los tratamientos y prevenir su agravamiento.

## Evolución

Pasados 8 días, y tras una reducción considerable del exudado, se decide suspender el uso de Exufiber y solo se mantiene tratamiento con Mepilex Border Sacrum, para proporcionar al paciente el mejor tratamiento y evitando su agravamiento con el manejo de factores extrínsecos reconocidos en las úlceras por presión.

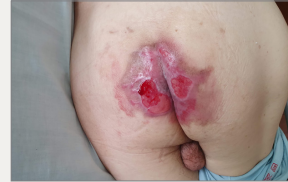14 días después del inicio del tratamiento, es posible espaciar el tratamiento a cada 6 a 7 días.

La evolución es muy favorable, consiguiendo una curación total al cabo de unos 30 días, sin complicaciones en su transcurso.

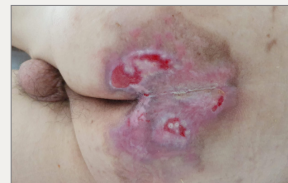## Resultados

Dada la complejidad del paciente y la dificultad de acceso debido a la pandemia de COVID-19, la selección de materiales, en forma de apósitos que permitan a los profesionales sanitarios espaciar los tratamientos y garantizar un rendimiento óptimo, es fundamental.

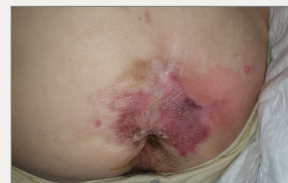Conociendo la etiología de las úlceras por presión, también es fundamental seleccionar materiales que puedan responder a las necesidades de las lesiones, evitando su agravamiento, interviniendo directamente en los factores externos que conducen a su aparición.



Día 0: Inicio del tratamiento



Día 14: Reducción significativa de la zona lesionada, sin maceración, infección u otras complicaciones



Día 30: Curación completa de la lesión y mejora del estado de la piel

# Úlcera por presión y dermatitis asociada a incontinencia

Fotografías y descripción de caso clínico amablemente proporcionado por el Prof. Dr. Paulo Alves, Profesor Auxiliar de la Universidad Católica Portuguesa/Porto. Presidente APTF, Miembro de EPUAP, EWMA y SILAHUE

## Historia clínica del paciente y herida

Varón de 69 años con antecedentes personales de ictus, hemiparesia, dislipidemia, hipertensión arterial, insuficiencia cardíaca e infarto agudo de miocardio, antecedentes de diarrea exuberante e incontinencia fecal.

Presenta una úlcera por presión de categoría IV que aparece tras una dermatitis asociada a incontinencia, con varios meses de evolución. Lesión de unos 4 cm de profundidad y 10 cm de diámetro, con un 50% de tejido desvitalizado y un 50% de granulación, con exposición de huesos y tendones. Piel perilesional con eritema exuberante, aparentemente por contacto / mal manejo del exudado. A su llegada a la unidad, se mencionó que se estaba realizando una cura diaria y a veces dos curas por día, realizadas con limpieza con PHMB, hidrofibras como apósito primario y compresas.

Después de la evaluación inicial, el protocolo de tratamiento se definió como:

- Limpieza con Granudacyn® en irrigación a alta presión, con el fin de reducir la carga microbiológica, favorecer el desbridamiento y eritema de la piel perilesional.
- Aplicación de Exufiber® como apósito primario y Mepilex® Border Sacrum como apósito secundario, con el objetivo de optimizar el manejo del exudado y la posibilidad de espaciar los tratamientos y prevenir su agravamiento. El tratamiento se pudo espaciar de 2 a 3 días, siendo necesario realizarlo antes si habían episodios diarreicos.

## Evolución

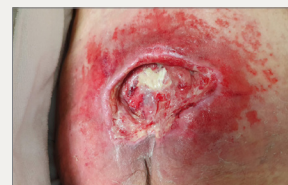A los dos días hubo una evolución significativa de la lesión: El eritema mostró una mejoría sustancial y el paciente, que en el primer tratamiento se quejaba mucho, se encontraba mucho más cómodo con este nuevo protocolo de curas.

Después de 4 días, ya era visible una reducción en la cantidad de tejido no viable, el eritema perilesional había remitido casi por completo y el paciente estaba cómodo durante el tratamiento. Fue posible mantener los apósitos en su lugar y manejar el exudado correctamente.

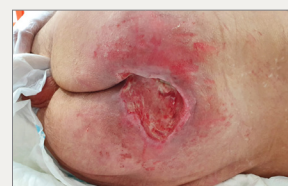En este punto, el paciente es dado de alta y se suspende su seguimiento.

## Resultados

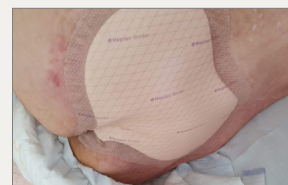- El uso de las soluciones de Mölnlycke® permitió optimizar el manejo del exudado, evitó la fuga del exudado y la consiguiente maceración, y mejoró el dolor del paciente durante el tratamiento de la lesión.
- Reconociendo la limpieza como un paso fundamental en la preparación del lecho de la herida, Granudacyn permitió una limpieza efectiva de la herida, no solo al reducir la carga biológica sino también al controlar la inflamación en la piel perilesional.
- El uso de Exufiber como apósito primario, permitió la absorción y retención del exudado, así como su transferencia al apósito secundario, evitando la acumulación de este en el lecho de la herida. Además, el hecho de que se pueda retirar en una sola pieza, sin dejar residuos en el lecho de la herida, permite optimizar la cicatrización. La selección de Mepilex Border Sacrum como apósito secundario, garantiza "recibir" y retener el exudado de Exufiber, al tiempo que permite un perfecto sellado de los bordes de la herida, evitando fugas y maceraciones, protegiendo y tratando la piel perilesional.
- La elección de estas soluciones permitió mejorar el dolor y la comodidad del paciente, espaciar los tratamientos y mejorar las condiciones del lecho de la herida en un período de tiempo muy corto, además de continuar evitando los factores extrínsecos propios de las úlceras por presión, mientras se está tratando la herida, con Mepilex Border Sacrum.
- Conociendo la etiología de las úlceras por presión, también es fundamental seleccionar materiales que puedan responder a las necesidades de las lesiones, evitando su agravamiento, interviniendo directamente en los factores externos que conducen a su aparición.



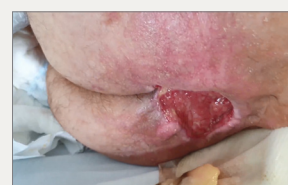Día 0: Inicio del tratamiento



Día 2: Mejora sustancial de la piel perilesional, con reducción del eritema y limpieza del lecho de la herida



Aplicación de Mepilex Border Sacrum



Día 4: No hay signos de eritema en la piel perilesional. El paciente es dado de alta y se va a otra institución

# Úlcera por presión en el trocánter

Fotografías y descripción de caso clínico amablemente proporcionado por el Prof. Dr. Paulo Alves, Profesor Auxiliar de la Universidad Católica Portuguesa/Porto. Presidente APTF, Miembro de EPUAP, EWMA y SILAHUE

## Historia clínica del paciente y herida

Mujer de 79 años, con antecedentes personales conocidos de síndrome demencial y erisipela en miembro inferior que motivó la hospitalización de la paciente. Durante la hospitalización desarrolló una úlcera por presión en el trocánter izquierdo, mostrando también un eritema no blanqueable en el trocánter derecho. A pesar de presentar cierto grado de dependencia antes de la hospitalización, regresa a casa totalmente dependiente y con dificultad para iniciar fisioterapia, ya que se estaba produciendo una ola pandémica. Por ese mismo motivo, el acceso de los profesionales del centro de salud fue muy limitado, razón por la cual el cuidador estaba a cargo del tratamiento, según indicación de los profesionales de CS con gasas y compresas de vaselina, con agravamiento progresivo de la lesión.

En este punto, la nieta, médica, decide pedir ayuda especializada, por lo que la evalúan en casa.

En la evaluación inicial, presentó una UPP categoría II, de aproximadamente 3 cm<sup>2</sup> de diámetro, con 50% de tejido desvitalizado y 50% de necrosis seca. El paciente tuvo gran dificultad para acostarse contralateralmente, lo que dificultó aliviar la presión necesaria. Presentaba piel perilesional con eritema inalterable y con algunas lesiones por adhesivos, sospechando en una de las zonas circundantes la posibilidad de una lesión de tejido profundo que desarrollaría otra lesión, que se acabará después por presentar. La familia fue informada de inmediato.

La limpieza se realizó con Granudacyn<sup>®</sup>, Granudacyn gel y Mepilex<sup>®</sup> Border Flex como apósito secundario con el objetivo de manejar el exudado y reducir el impacto de las fuerzas de presión y cizallamiento. También se definió un plan de rehabilitación para el paciente, siendo incentivada a posicionarse en una silla de ruedas, tratando de aumentar los períodos de alivio de presión que, por el contexto del paciente, no siempre fue posible cumplir.

## Evolución

A los 2 días aparece la segunda lesión superficial, mostrando 0,5 cm de diámetro y tejido desvitalizado al 100%. Se informó nuevamente a la familia que era posible un aumento de la lesión, dada la lesión ya instalada a nivel de los tejidos profundos. A pesar de todo, se mejoró la piel perilesional y las lesiones apenas presentaban tejido desvitalizado.

Después de 10 días, se decide añadir Exufiber<sup>®</sup> al tratamiento. La opción de incluir un apósito primario es con el objetivo de poder espaciar los tratamientos, dada la complejidad de los tiempos de pandemia que se vivieron. El tratamiento se cambia de cada 2 a 3 días a 6 a 7 días.

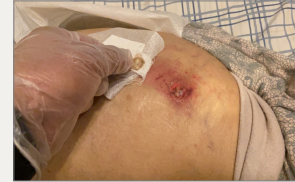El día 25 se mejoran ambas lesiones. La lesión 1 tiene ahora un diámetro de 2 cm, 60% de tejido desvitalizado y 40% de granulación. La lesión 2 es más pequeña. Aún persiste turgencia a la palpación y eritema inalterable en la piel perilesional, por no adherencia a las medidas de alivio de presión.

Tras 40 días de tratamiento, ambas lesiones están completamente epitelizadas. A pesar de ello, y dada la fragilidad de la piel, se decide mantener la protección con Mepilex Border Flex durante otros 10 días, con el fin de proteger el tejido recién formado y reducir el impacto de las fuerzas externas que provocan las UPP.

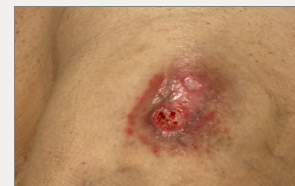El día 50, en la última evaluación de la paciente, la piel está perfectamente regenerada, sin ningún signo de eritema.

## Resultados

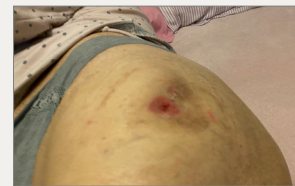- La selección en la fase inicial de un gel ayudó al desbridamiento y mantenimiento de un ambiente húmedo, en una lesión que se presentaba deshidratada en la fase inicial.
- El uso posterior de la combinación de Exufiber y Mepilex Border Flex permitió el espaciamiento de los tratamientos, el seguimiento del exudado (que permitió a la enfermera evaluar la necesidad de realización de cambio de apósito), el manejo del exudado y el control de la carga microbiana en de forma eficaz, sin presentarse complicaciones durante el tratamiento y habiendo demostrado ser eficaz en la reducción del impacto de los factores extrínsecos que conducen a la aparición de úlceras por presión.



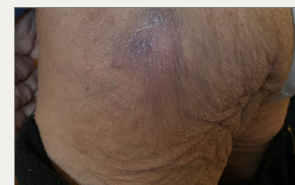Inicio, UPP categoría II, tratamiento previo con gasa y compresa de vaselina



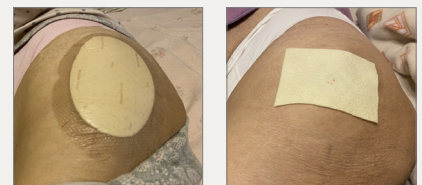
Día 23: Mejoría de ambas lesiones



Día 40: Epitelización completa de la lesión



Día 50: Herida completamente cicatrizada, sin ningún signo de eritema no blanqueable



Izquierda: Aplicación de Mepilex Border Flex  
Derecha: Aplicación de Exufiber

# Soluciones Mölnlycke®



## Granudacyn®

Ref.	Tam. cm	Env.	TRP
360150	50 ml	1	20
360100	250 ml	1	15
360101	500 ml	1	12
360102	1000 ml	1	6
360103*	500 ml	1	12
360104*	1000 ml	1	6

\* Solución de irrigación para TPN



## Mepilex® Border Sacrum

Ref.	Tam. cm	RET	TRP
282410	22 x 25	10	30
282010	16 x 20	10	50

C.N.	Tam. cm	RET	TRP
495747	22 x 25	3	18



## Granudacyn® Gel

Ref.	Tam.	Env.	TRP
360107	50g	1	12
360108	100g	1	12
360106	250g	1	15



## Exufiber®

Ref.	Tam. cm	RET	TRP
709900	5 x 5	10	40
709901	10 x 10	10	80
709903	15 x 15	10	60
709904	20 x 30	5	25
709908	1 x 45	5	25
709909	2 x 45	5	25

C.N.	Tam. cm	RET	TRP
496752	10 x 10	3	18
496760	15 x 15	3	18



## Mepilex® Border Flex

Ref.	Tam. cm	RET	TRP
595200	7,5 x 7,5	5	50
595300	10 x 10	5	50
595000	12,5 x 12,5	5	50
595400	15 x 15	5	50
595600	15 x 20	5	50

C.N.	Tam. cm	RET	TRP
491126	10 x 10	3	18
491134	15 x 15	3	18



## Mepilex® Border Flex Oval

Ref.	Tam.	RET	TRP
583500	7,8 x 10	1	50
583300	13 x 16	1	35
583400	15 x 19	1	45

Más información en [molnlycke.es](http://molnlycke.es)

Mölnlycke Health Care, Av. de la Vega 15, Edif.3 - 3ª Planta. 28108 Alcobendas (Madrid) Tel. 914841320  
Los nombres, logotipos y marcas comerciales de Mölnlycke, Exufiber, Mepilex y Mepitel están registrados por una o más empresas del grupo Mölnlycke Health Care. ©2021 Mölnlycke Health Care AB. Todos los derechos reservados.